ISSN 1728- 2985

УРОЛОГИЯ

4

• МОСКВА •

2021

Х. С. Ибишев, Д. В. Крахоткин, В. К. Мамедов, А. И. Паленый

ЭФФЕКТИВНОСТЬ АЛЛОФЕРОНА В КОМПЛЕКСНОЙ ТЕРАПИИ ХРОНИЧЕСКОГО РЕЦИДИВИРУЮЩЕГО ПАПИЛЛОМАВИРУСНОГО ЦИСТИТА

bionika-media.ru

© КОЛЛЕКТИВ АВТОРОВ, 2021

Х. С. Ибишев, Д. В. Крахоткин, В. К. Мамедов, А. И. Паленый

ЭФФЕКТИВНОСТЬ АЛЛОФЕРОНА В КОМПЛЕКСНОЙ ТЕРАПИИ ХРОНИЧЕСКОГО РЕЦИДИВИРУЮЩЕГО ПАПИЛЛОМАВИРУСНОГО ЦИСТИТА

ФГБОУ ВО «Ростовский государственный медицинский университет» Минздрава России, Ростов-на-Дону, Россия

Автор для связи: Х. С. Ибишев – д.м.н., профессор кафедры урологии и репродуктивного здоровья человека (курс детской урологии-андрологии) ФГБОУ ВО «РостГМУ», Ростов-на-Дону, Россия; e-mail: ibishev22@mail.ru

Цель исследования: изучить эффективность Аллоферона (Аллокина-альфа) в комплексной терапии хронического рецидивирующего цистита (ХРЦ) папилломавирусной (ПВ) этиологии.
Материалы и методы. Обследованы 46 пациенток с ХРЦ ПВ-этиологии, в зависимости от проводимой терапии рандомизированные в две группы. Пациентки I группы (n=22) получали комбинированную терапию, дополненную Аллофероном, который вводили подкожно через 1 день, на курс 6 иньекций. Во II группе (n=24) пациентки получали только комбинированную терапию без исследуемого препарата. Эффективность лечения оценивали сразу после его окончания, через 1, 3, 6 мес. от начала терапии.
Результаты. При анализе результатов лечения достоверное улучшение клинических показателей отмечено у пациенток I группы, получавших комплексную терапию, в состав которой был включен Аллоферон: уже через 1 мес. от начала терапии имело место достоверное снижение болевой симптоматики и СНМП, улучшение качества жизни пациенток по сравнению со II группой. При оценке в динамике данных лабораторных исследований в общем анализе мочи отмечено достоверное снижение уровня лейкоцитов и эритроцитов. Кроме того, анализ данных цитологического исследования мочи выявил снижение характерного признака папилломавирусного поражения мочевого пузыря – койлоцитоза: через 6 мес. от начала терапии в I группе койлоциты не выявились, тогда как во II группе койлоциты в моче были выявлены у 8 (33,3%) пациенток.
Заключение. Применение Аллоферона (Аллокина-альфа) в комплексной терапии пациенток с ХРЦ ПВ-этиологии улучш ло клинические и лабораторные показатели уже через 1 мес. после начатой терапии, при этом несомненным достоинством препарата является более быстрое снижение болевого синдрома, что существенно повысило качество жизни.

Ключевые слова: *рецидивирующий цистит, вирусный цистит, вирус папилломы человека, койлоцитоз*

Для цитирования: Ибишев Х.С., Крахоткин Д.В., Мамедов В.К., Паленый А.И. Эффективность Аллоферона в комплексной терапии хронического рецидивирующего папилломавирусного цистита. Урология. 2021;4:35–40
Doi: https: //dx.doi.org/10.18565/urology.2021.4.35-40

Введение. Хронический рецидивирующий цистит (ХРЦ) у женщин – одна из наиболее актуальных и не нашедших однозначного решения проблема современной урологии [1–3].

Несмотря на соблюдение всех современных стандартов лечения, ХРЦ остается распространенным и трудноизлечимым заболеванием, особенно в женской популяции, вследствие многогранности этиопатогенеза [4–6].

Наиболее сложным и дискутабельным разделом данной проблемы является диагностика и лечение ХРЦ папилломавирусной (ПВ) этиологии [7].

Участие вируса папилломы человека (ВПЧ) в качестве этиологического фактора ХРЦ дискутируется; обусловлено данное обстоятельство отсутствием специфических маркеров и/или критериев диагностики данной нозологии [8]. Кроме того, ХРЦ, вызванный ПВИ, характеризуется тяжелым течением и выраженностью симптомов со стороны нижних мочевыводящих путей (СНМП), также отличительной чертой такого состояния служит отсутствие или низкая степень контаминации бактериального фактора при микробиологическом исследовании с учетом аэробных и анаэробных методик культивирования [9]. Обусловлено это многогранностью патогенеза и сложностью лечения ПВ-поражения мочевого пузыря. К тому же ПВИ, как правило, является первоначальным повреждающим фактором уротелия, нарушающим его проницаемость и вызывающим дисфункцию иммунокомпетентных клеток. При этом даже нормальная микробиота мочи может быть патогенной и вызывать коллаборационно с ПВИ инфекционно-воспалительный процесс в мочевом пузыре [9, 10].

Немаловажен и следующий факт: ХРЦ ПВ-этиологии приводит к снижению физической, психической активности и качества жизни женщин вследствие выраженной боли, локализующейся не только в надлонной области, но и в преддверии влагалища, в уретре и др.

Поэтому при лечении ХРЦ ПВ-этиологии актуально не только увеличение безрецидивного периода, но и улучшение качества жизни, снижение интенсивности боли, на которой акцентируют внимание пациентки с данным заболеванием. Известно, что боль при ПВИ имеет сложный механизм, одним из звеньев которого является периферическая нейропатия, обусловленная негативным воздействием ВПЧ.

В связи с этим очень ценными представляются свойства Аллоферона (Аллокин-альфа). Известно, что препарат регулирует проведение возбуждения через клетки и нервы гладкой мускулатуры, при этом происходит стимулирование передачи нервно-мышечных импульсов, нарушенной

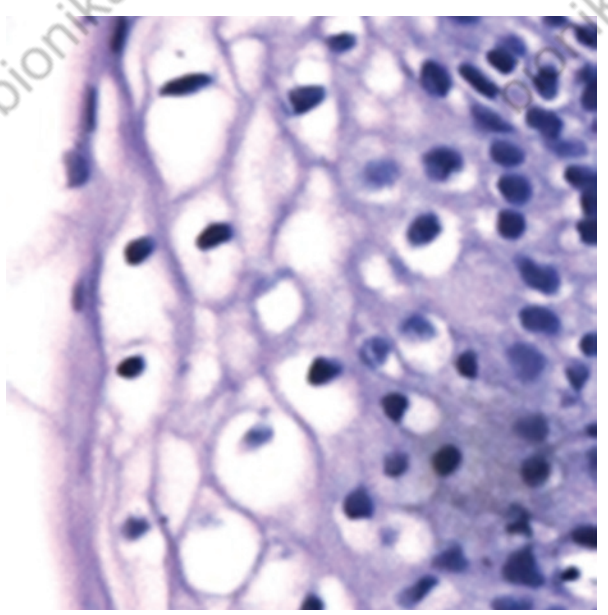

Рис. 1. Морфологическая картина биоптата мочевого пузыря. Полная койлоцитарная трансформация уротелия

ввиду блокады калиевых каналов ПВИ. Кроме того, усиливается воздействие гистамина, окситоцина, ацетилхолина и серотонина на гладкую мускулатуру, т.е. оказывается мощное антипролиферативное воздействие на уротелиальные, нервные структуры мочевого пузыря, что тем самым способствует редукции болевой симптоматики [11].

Цель исследования: изучить эффективность Аллоферона в комплексной терапии хронического рецидивирующего папилломавирусного цистита.

Материалы и методы. Обследованы 46 пациенток с ХРЦ ПВ-этиологии, в зависимости от проводимой терапии рандомизированные в две группы. В I группе (n=22) пациентки получали комбинированную терапию, дополненную аллокином-альфа, который вводили подкожно через день, на курс 6 инъекций. Во II группе (n=24) пациентки получали комбинированную терапию без исследуемого препарата. Для постановки диагноза и последующего мониторинга использовали опросники оценки клинической симптоматики (ВАШ, опросник Female Genitourinary Pain Index), общеклиническое, культуральное и цитологическое исследования мочи, цистоскопию и морфологическое исследование биоптатов мочевого пузыря, исследование мочи и соскоба из уретры с помощью ПЦР, УЗИ мочевого пузыря.

Эффективность лечения оценивали сразу после терапии, через 1, 3, 6 мес. от начала лечения. При этом учитывали клинические и лабораторные показатели.

Результаты исследования были обработаны с использованием электронных таблиц Microsoft Excel из пакета программ Microsoft Office, 2007. Статистическую обработку данных проводили с использованием статистического пакета STATISTICA, 6.1 (StatSoftInc., США). Проведение расчетов и интерпретацию результатов осуществляли согласно руководству О. Ю. Ребровой. Оценку соответствия распределения признаков закону нормального распределения проводили с применением критерия Шапиро–Уилка. Корреляционную связь оценивали ранговым коэффициентом корреляции Спирмена. Для сравнения распространенности патологии в двух сравниваемых группах применяли критерий χ^2. Числовые данные представлены значением медианы Me, первым и третьим квартилями в формате Me (Q1; Q3), бинарные показатели – абсолютным и относительным показателями в формате n (%). Различия числовых показателей оценивали с помощью критерия Манна–Уитни, различия в частотах признаков – путем точного двустороннего критерия Фишера.

Результаты. По данным ПЦР-диагностики ПВИ в I группе была выявлена у 12 (54,5%) пациенток, во II – у 17 (70%). Диагноз цистита ПВ-этиологии подтверждали данными цитологического исследования мочи: наличием койлоцитов, характерных для ПВИ трансформированных клеток уротелия. Окончательный диагноз ХРЦ ПВ-этиологии устанавливали по результатам цистоскопии и морфологического исследования биоптатов мочевого пузыря, при котором у всех пациенток выявлена тотальная койлоцитарная трансформация уротелия, специфическая картина ПВ-поражения мочевого пузыря. Данная картина характеризовалась наличием увеличенных или анормальных размеров клеток уротелия, содержавших 1–2 (реже больше) ядра, окруженных большой, четкой перинуклеарной зоной просветления, или ореолом. Ореол представлял собой утолщенный периферический ободок цитоплазматической конденсации. Ядра чаще всего гиперхромные неправильной формы («изюмоподобные») (*рис. 1*).

Оценка выраженности боли по ВАШ на фоне проводимой терапии выявила достоверные (p<0,05) различия между группами через 1 мес.: в I группе показатель снизился с 8 до 5 баллов, тогда как во II остался на прежнем уровне (*рис. 2*).

При оценке клинических симптомов сумма баллов по шкале Female Genitourinary Pain Index до лечения в I группе составила 38,0 (28,0; 43,0), во II – 38,0 (29,0; 41,0) (p=0,94), через 1 мес. после проведенной терапии – 19,0 (12,0; 2,09) и 35,0 (29,0; 9,5) соответственно (p=0,002), через 3 мес. –10,0 (6,0; 14,0) и 18,0 (13,0; 20,0) соответственно (p=0,007), через 6 – 6,0 (6,0; 8,0) и 10,0 (6,0; 12,0) соответственно (p=0,025).

Кроме того, отмечено снижение не только общей суммы баллов шкалы Female Genitourinary Pain Index, но и оценок по доменам боли, мочевых симптомов и качества жизни (*табл. 1*).

Таким образом, в I группе, в которой в составе комплексной терапии использовался Аллферон, уже через 1 мес. от начала лечения имело место достоверное снижение болевой симптоматики и СНМП, улучшение качества жизни пациенток по сравнению со II группой.

При оценке данных лабораторных исследований также отмечено достоверное снижение некоторых показателей. Так, через 1 мес. от начала терапии снижение уровня лейкоцитов в общем анализе мочи в группах было равноценным, однако интенсивность гематурии была ниже у пациенток I группы; через 3 мес. лейкоцитоурия более активно снижалась у пациенток I группы. Кроме того, на данном этапе исследования в I группе эритроциты не определялись, тогда как во II группе отмечено сохранение гематурии. Через 6 мес. в I группе показатели содержания лейкоцитов и эритроцитов соответствовали нормативным значениям, во II в единичных случаях сохранялась лейкоцитурия и эритроцитурия (*табл. 2*).

Анализ данных цитологического исследования мочи выявил снижение специфического признака папилломавирусного поражения мочевого пузыря – койлоцитоза: через 6 мес. от начала терапии в I группе койлоциты не выявлялись, тогда как во II койлоциты в моче выявлены у 8 (33,3%) пациенток (p=0,004) (*табл. 3*).

Кроме того, анализировали степень редукции инфекционно-воспалительного процесса, которую оценивали по наличию лейкоцитов (лимфоцитов и нейтрофилов) в

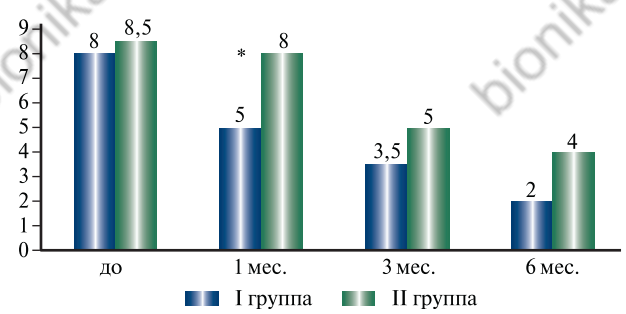

*p<0,05 значимость различий между группами

Рис. 2. Динамика выраженности боли по ВАШ

моче: количество пациенток, у которых зарегистрированы данные показатели, было достоверно больше в II группе исследования.

О снижении степени интенсивности инфекционно-воспалительного процесса в мочевом пузыре и эффективности проведенной терапии можно также судить по толщине стенки мочевого пузыря. У пациенток I группы данный показатель после проведенной терапии достоверно отличался от такового у пациенток II группы. Так, до лечения толщина стенки мочевого пузыря у пациенток I и II групп была равна 7,0 (6,0; 7,0) мм (p=0,644), через 1 мес. после проведенной терапии в I группе она составила 5,0 (5,0; 6,0) мм, во II – 6,0 (6,0; 7,0) мм (p=0,010); через 3 мес. исследуемый показатель у пациенток I группы снизился до 4,0 (4,0; 5,0) мм, во II – до 5,0 (5,0; 6,0) (p=0,007), сохранившись на указанном уровне по прошествии 6 мес. (p=0,135).

Таким образом, на фоне комбинированной терапии у пациенток I группы по результатам УЗИ выявлена более активная редукция инфекционно-воспалительного процесса в мочевом пузыре.

Обсуждение. Хронический рецидивирующий цистит ПВ-этиологии представляет собой полисимптомное заболевание с выраженным болевым синдромом, существенно ухудшающим качество жизни пациенток. Характерной специфичной чертой ПВ-поражения мочевого пузыря являет-

Таблица 1

Динамика по шкале Female Genitourinary Pain Index

Показатель	Группа	До лечения		Через 1 мес.		Через 3 мес.		Через 6 мес.	
		Me (Q1; Q3)	*p*	*Me* (Q1; Q3)	*p*	*Me* (Q1; Q3)	*P*	*Me* (Q1; Q3)	*p*
Домен боли (23 балла)	I	20,0 (15,0; 22,0)	0,90	10,0 (6,0; 15,0)	**0,003**	5,5 (0,0; 6,0)	**0,029**	4,0 (0,0; 4,0)	**0,023**
	II	20,0 (15,0;22,0)		18,0 (13,0; 20,0)		10,0 (5,0; 10,0)		6,0 (3,0 8,0)	
Домен мочевых симптомов (10 баллов)	I	10,0 (8,0; 10,0)	0,72	6,0 (4,0; 8,0)	**0,006**	4,0 (4,0; 4,0)	**0,093**	2,0 (0,0; 4,0)	0,78
	II	8,0 (8,0; 10,0)		8,0 (6,0; 10,0)		6,0 (4,0 6,0)		2,0 (0,0; 4,0)	
Домен влияния на качество жизни (12 баллов)	I	10,0 (8,0; 12,0)	0,94	3,0 (2,0; 4,0)	**0,001**	2,0 (2,0 2,0)	**0,001**	2,0 (2,0; 2,0)	0,30
	II	10,0 (8,0; 10,0)		8,0 (6,0; 10,0)		4,0 (4,0; 6,0)		2,0 (2,0; 3,0)	

**p* – значимость различий показателей между группами, критерий Манна–Уитни.

Таблица 2

Динамика показателей общего анализа мочи

Показатель	Группа	До лечения		1 мес.		3 мес.		6 мес.	
		Me (Q1; Q3)	*p*	Me (Q1; Q3)	*P*	*Me* (Q1; Q3)	*P*	*Me* (Q1; Q3)	*p*
Лейкоциты	I	30,0 (25,0; 40,0)	0,68	20,0 (15,0; 30,0)	**0,644**	2,0 (1,0; 4,0)	**0,017**	1,5 (1,; 2,0)	0,057
	II	35,0 (25,0; 55,0)		20,0 (12,5; 35,0)		5,0 (2,0; 6,0)		2,0 (1,5; 5,5)	
Эритроциты	I	6,5 (4,0; 10,0)	0,86	0,0 (0,0 2,0)	**0,013**	0,0 (0,0; 0,0)	**0,008**	0,0 (0,0; 0,0)	0,016
	II	5,0 (2,0; 15,0)		4,0 (0,0; 5,0)		0,0 (0,0; 2,0)		0,0 (0,0; 2,0)	

**p* – значимость различий показателей между группами, критерий Манна–Уитни.

Таблица 3

Динамика показателей цитологического исследования

Показатель	Группа	До лечения		Через 1 мес.		Через 3 мес.		Через 6 мес.	
		n (%)	*p*	*n* (%)	*P*	*n* (%)	*P*	*n* (%)	*p*
Койлоцит	I	15 (68,2%)	1,0	5 (22,7%)	0,07	0 (0,0%)	0,004	0 (0,0%)	0,004
	II	17 (70,8%)		12 (50,0%)		8 (33,3%)		8 (33,3%)	
Лимфоцит	I	18 (81,8%)	0,73	18 (81,8%)	0,73	5 (22,7%)	0,07	5 (22,7%)	0,07
	II	18 (75,0%)		18 (75,0%)		12 (50,0%)		12 (50,0%)	

Таблица 4

Локализация ПВИ поражения мочевого пузыря

			P
Треугольник Льето	1	22 (100,0%)	0,40
	2	24 (100,0%)	
Боковые стенки	1	12 (54,5%)	0,36
	2	17 (70,8%)	

**p* – значимость различий показателей между группами, точный двусторонний критерий Фишера.

ся боль в преддверии влагалища, которая превалирует среди других локализаций: в I группе она отмечена у 21 (95,5%) женщины, во II – у 23 (95,8%).

При ПВИ мочевого пузыря, как правило, поражается треугольник Льето, что наблюдалось у подавляющего большинства пациенток исследуемых групп (*табл. 4*).

В треугольнике Льето расположены многочисленные нервные ганглии, рассеянные нейроны вегетативной нервной системы, чувствительные нервные окончания, которые, по-видимому, поражаются ПВИ. Клинически это проявляется выраженным болевым синдромом, локализующимся не только в надлонной области, но и в преддверии влагалища, в уретре [11].

Дисфункция иммунной системы играет ключевую роль в патогенезе развития ХРЦ ПВ-этиологии, при этом отмечается снижение показателей Т-клеточного звена иммунитета, иммунорегуляторного индекса (CD4/CD8), количества клеток Лангерганса, иммунного ответа цервикальных лимфоцитов, а также снижение функциональной активности натуральных киллеров (NK) и уровня основных сывороточных иммуноглобулинов. Клиническое течение ПВИ определяется степенью компетентности иммунной системы пациента. Ее активация приводит к прекращению дальнейшего развития вирусной инфекции и транзиторному присутствию вируса в организме, в то время как при неполноценности иммунной системы развивается вариант персистирующего течения латентной ПВИ [11, 12].

На основании вышесказанного одним из методов лечения ХРЦ ПВ-этиологии остается иммунотерапия [12–14]. К сожалению, в связи с многогранностью патогенеза папилломавирусного цистита при этом состоянии иммунотерапия проводится комбинацией нескольких иммуноактивных препаратов.

Очень важно применение именно тех иммуноактивных препаратов, которые воздействовали бы на все звенья патогенеза ПВ цистита, в связи с этим весьма ценны свойства Аллоферона. Препарат регулирует проведение возбуждения через клетки и нервы гладкой мускулатуры, при этом происходит стимулирование передачи нервно-мышечных импульсов, нарушенных ввиду блокады калиевых каналов ПВИ. Кроме того, усиливается воздействие гистамина, окситоцина, ацетилхолина и серотонина на гладкую мускулатуру, т.е. оказывается мощное антипролиферативное воздействие как уротелиальных, так и нервных структур; при этом возможно снижение болевого синдрома, обусловленного ПВ-поражением [15]. Эти данные коррелируют с нашими результатами: включение аллокина-альфа в комплексную терапию ХРЦ ПВ-этиологии приводило к более активной редукции инфекционно-воспалительного процесса в стенке мочевого пузыря: уже через 1 мес. от начала терапии отмечено достоверное снижение клинической симптоматики и лабораторных показателей ($p<0,005$).

Заключение. Применение Аллоферона (Аллокина-альфа) в комплексной терапии пациенток с ХРЦ ПВ-этиологии улучшало клинические и лабораторные показатели уже через 1 мес. после начатой терапии, при этом несомненным достоинством препарата считается быстрое снижение боли, что обеспечивает повышение качества жизни, а также улучшение лабораторных показателей.

ЛИТЕРАТУРА/REFERENCES

1. *Gadzhieva Z.K., Kazilov Yu.B.* Features of the prevention of recurrent lower urinary tract infections. Urologiia. 2016;(3):65–76. Russian (Гаджиева З.К., Казилов Ю.Б. Особенности подхода к профилактике рецидивирующей инфекции нижних мочевыводящих путей. Урология. 2016;(3):65–76).
2. *Kuz'min I.V., Slesarevskaya M.N., Al'-Shukri S.KH.* D-mannose for the prevention and treatment of lower urinary tract infections: pathogenetic basis and clinical results. Urologiia. 2020;(4):131–138. Russian (Кузьмин И.В., Слесаревская М.Н., Аль-Шукри С.Х. D-манноза в профилактике и лечении инфекций нижних мочевыводящих путей: патогенетические основы и клинические результаты. Урология. 2020;(4):131–138).
3. Lee P.J., Kuo H.C. High incidence of lower urinary tract dysfunction in women with recurrent urinary tract infections. Low Urin Tract Symptoms. 2020;12(1):33–40.
4. *Ibishev KH.S.* A modern perspective on the treatment and prevention of recurrent lower urinary tract infections. Effektivnaya farmakoterapiya. 2015;(26):28–30. Russian (Ибишев Х.С. Современный взгляд на лечение и профилактику рецидивирующей инфекции нижних мочевых путей. Эффективная фармакотерапия. 2015;(26):28–30).
5. *Kuz'menko A.V., Kuz'menko V.V, Gyaurgiyev T.A.* Current trends in the treatment of chronic recurrent bacterial cystitis. Urologiia. 2020;(6): 52–57. Russian (Кузьменко А.В., Кузьменко В.В, Гяургиев Т.А. Современные тенденции в лечении хронического рецидивирующего бактериального цистита. Урология. 2020;(6):52–57).
6. *Kul'chavenya Ye.V., Shevchenko S.Yu., Cherednichenko A.G.* Diagnostics and treatment of cystitis: are there more questions than answers? Urologiia. 2016; (5): 37–42. Russian (Кульчавеня Е.В., Шевченко С.Ю., Чередниченко А.Г. Диагностика и лечение цистита: вопросов больше, чем ответов? Урология. 2016; (5): 37–42).
7. *Ibishev KH.S., Krakhotkin D.V.* Topical issues in the diagnosis of recurrent lower urinary tract infections caused by human papillomavirus. Vestnik urologii. 2017;5(3):62–67. Russian (Ибишев Х.С., Крахоткин Д.В. Актуальные вопросы диагностики рецидивирующей инфекции нижних мочевых путей папилломавирусной этиологии. Вестник урологии. 2017; 5(3):62–67).
8. *Ibishev KH.S., Krakhotkin D.V., Vasil'yev A.A., Krayniy P.A.* Recurrent lower urinary tract infection of viral etiology. Vestnik urologii. 2017;5(1):26–31. Russian (Ибишев Х.С., Крахоткин Д.В., Васильев А.А., Крайний П.А. Рецидивирующая инфекция нижних мочевых путей вирусной этиологии Вестник урологии. 2017; 5(1):26–31).
9. *Ibishev KH.S., Lapteva T.O., Krakhotkin D.V., Ryabenchenko N.N.* The role of human papillomavirus infection in the development of recurrent lower urinary tract infection. Urologiia. 2019;(5):134–137. Russian (Ибишев Х.С., Лаптева Т.О., Крахоткин Д.В., Рябенченко Н.Н. Роль папилломавирусной инфекции в развитии рецидивирующей инфекции нижних мочевых путей. Урология. 2019;5:134–137).
10. *Lee P.J., Kuo H.C.* High incidence of lower urinary tract dysfunction in women with recurrent urinary tract infections. Low Urin Tract Symptoms. 2020;12(1):33-40.
11. *Ibishev KH.S., Krakhotkin D.V., Mamedov E.A., Mantsov A.A., Mamedov V.K., Ibisheva A.KH.* The place of immunotherapy in the treatment of recurrent cystitis. 2021;9(1):87-94. Russian (Ибишев Х.С., Крахоткин

Д.В., Мамедов Э.А., Манцов А.А., Мамедов В.К., Ибишева А.Х. Место иммунотерапии в лечении рецидивирующего цистита. Вестник урологии. 2021;9(1):87–94).
12. *Khismatullina Z.R., Mustafina G.R., Teregulova G.A., Malikova YU.O., Tsynk S.S.* The use of Allokin-alpha in the complex treatment of papillomavirus lesions of the anogenital area in women. Meditsinskiy vestnik Bashkortostana. 2011;6(3):111–114. Russian (Хисматуллина З.Р., Мустафина Г.Р., Терегулова Г.А., Маликова Ю.О., Цынк С.С. Использование препарата Аллокина-альфа в комплексном лечении папилломавирусных поражений аногенитальной области у женщин. Медицинский вестник Башкортостана. 2011;6(3):111–114).
13. *Derevyanko T.I., Ryzhkova E.V., Tolchanov S.A.* Application of Polyoxidonium in the treatment of women with chronic infectious and inflammatory diseases of the lower urinary tract. Effektivnaya farmakoterapiya. 2012;(40):12–15. Russian (Деревянко Т.И., Рыжкова Э.В., Толчанов С.А. Применение препарата Полиоксидоний при лечении женщин с хроническими инфекционно-воспалительными заболеваниями нижних отделов мочевых путей. Эффективная фармакотерапия. 2012;40:12–15).
14. *Kul'chavenya Ye.V., Breusov A.A.* The efficacy of uro-vaxome in recurrent infectious and inflammatory diseases of the genitourinary system. Urologiia. 2011;4:7–11. Russian (Кульчавеня Е.В., Бреусов А.А. Эффективность уро-ваксома при рецидивирующих инфекционно-воспалительных заболеваниях мочеполовой системы. Урология. 2011;4:7–11).
15. *Gaydukov S.N., Petryayeva M.A., Klyus O.S., Komissarova O.N.* The role of Allokin-alpha in the complex treatment of papillomavirus lesions of the cervix. TERRA MEDICA NOVA. 2007;2(46):44–46. Russian (Гайдуков С.Н., Петряева М.А., Клюс О.С., Комиссарова О.Н. Роль Аллокина-альфа в комплексном лечении папилломавирусных поражений шейки матки. TERRA MEDICA NOVA. 2007;-2(46):44–46).

Поступила 20.05.21
Принята в печать 27.06.21
Received 20.05.21
Accepted 27.06.21

Источник финансирования: Не указан
Financing source: Not specified

THE EFFECTIVENESS OF ALLOFERON IN THE COMPLEX THERAPY OF CHRONIC RECURRENT PAPILLOMAVIRUS CYSTITIS

K.S. Ibishev, D.V. Krakhotkin, V. K. Mamedov, A.I. Palenyy

Rostov State Medical University, Rostov-on-Don, Russia

Corresponding author: K.S. Ibishev – Doctor of Medical Sciences, Professor of the Department of Urology and Human Reproductive Health (with a course of pediatric urology and andrology), Rostov State Medical University, Ministry of Health of Russia, Rostov-on-Don, Russia; e-mail: ibishev22@mail.ru

Introduction: Chronic recurrent cystitis (CRC) for women is one of the most pressing and unresolved problems of modern urology.

Purpose of the research: To study the effectiveness of Alloferon (Allokin-alpha) in the complex therapy of chronic reactive papillomavirus cystitis.

Materials and methods: 46 patients with CRC PV-etiology were examined, which, depending on the therapy, were randomized into two groups. Patients of group I (n=22) received combination therapy supplemented with Alloferon, which was injected subcutaneously every 1 day, for a course of 6 injections. Group II (control) (n=24) – combination therapy without study drug. The effectiveness of treatment was assessed immediately after treatment, after 1, 3, 6 months, from the beginning of therapy.

Results: When analyzing the results of treatment, a significant improvement in clinical indicators was noted in patients of group I who received complex therapy, which included Alloferon, after 1 month from the start of treatment, there was a significant decrease in pain symptoms and LUTS, an improvement in the quality of life of patients compared with group II. When evaluating the dynamics of laboratory data, in the general analysis of urine, a significant decrease in the level of leukocytes and erythrocytes in the general analysis of urine was noted. In addition, the analysis of the data of cytological examination of urine revealed a decrease in the specific sign of papillomavirus lesions of the bladder - coylocytosis: after 6 months. From the start of therapy, no coylocytes were detected in group I, while in group II, coylocytes in urine were detected in 8 (33.3%) patients.

Conclusions: The use of Alloferon (Allokin-alpha) in the complex therapy of patients with CRC PV etiology improved clinical and laboratory parameters after 1 month. after starting therapy, while the undoubted advantage of the drug is a faster reduction in pain, which significantly increased the quality of life.

Key words: *recurrent cystitis, viral cystitis, human papilloma virus, coylocytosis*

Authors declare no conflict of interests. For citation: Ibishev K.S., Krakhotkin D.V., Mamedov V.K., Palenyy A.I. The effectiveness of Alloferon in the complex therapy of chronic recurrent papillomavirus cystitis. Urologiia. 2021;4:35–40

Doi: https: //dx.doi.org/10.18565/urology.2021.4.35-40

Информация об авторах:

Ибишев Х.С. – д.м.н., профессор кафедры урологии и репродуктивного здоровья человека (с курсом детской урологии-андрологии) ФГБОУ ВО РостГМУ Минздрава России, Ростов-на-Дону, Россия; e-mail: ibishev22@mail.ru ORCID iD 0000-0002-2954-842X

Крахоткин Д. В. – врач-уролог, аспирант кафедры урологии и репродуктивного здоровья человека (с курсом детской урологии-андрологии) ФГБОУ ВО РостГМУ Минздрава России, Ростов-на-Дону, Россия; e-mail: den_surgeon@mail.ru ORCID iD 0000-0003-1540-6647

Мамедов В.К. – врач-уролог, аспирант кафедры урологии и репродуктивного здоровья человека (с курсом детской урологии-андрологии) ФГБОУ ВО РостГМУ Минздрава России, Ростов-на-Дону, Россия; e-mail: mamedov1007@yandex.ru ORCID iD 0000-0001-5508-4510

Паленый А.И. – ассистент кафедры ультразвуковой диагностики ФГБОУ ВО РостГМУ Минздрава России, Ростов-на-Дону, Россия, e-mail: paleoniy@mail.ru

Authors information:

Ibishev Kh.S. – Doctor of Medical Sciences, Professor of the Department of Urology and Human Reproductive Health (with a course of pediatric urology and andrology), Rostov State Medical University, Ministry of Health of Russia, Rostov-on-don, Russia; e-mail: Ibishev22@mail.ru ORCID iD 0000-0002-2954-842X

Krakhotkin D.V. – M.D., Urologist, Postgraduate student, Dept. of Urology and Human Reproductive Health (with Pediatric Urology and Andrology Course), Rostov State Medical University, Ministry of Health of Russia, Rostov-on-don, Russia; e-mail: den_surgeon@mail.ru ORCID iD 0000-0003-1540-6647

Mamedov V.K. – M.D., Urologist, Postgraduate student, Dept. of Urology and Human Reproductive Health (with Pediatric Urology and Andrology Course), Rostov State Medical University, Ministry of Health of Russia, Rostov-on-don, Russia, e-mail: mamedov1007@yandex.ru ORCID iD 0000-0001-5508-4510

Palenyy A.I. – Assistant of the Department of Ultrasound Diagnostics Rostov State Medical University, Ministry of Health of Russia, Rostov-on-don, Russia, e-mail: poleoniy@mail.ru

РЕКЛАМА

ЭЛИМИНАЦИЯ ВПЧ >90%

ЛЕЧЕНИЕ ХРОНИЧЕСКОГО РЕЦИДИВИРУЮЩЕГО ГЕРПЕСА

АЛЛОКИН-АЛЬФА
АЛЛОФЕРОН

allokin.ru

ИМЕЮТСЯ ПРОТИВОПОКАЗАНИЯ
ПРОКОНСУЛЬТИРУЙТЕСЬ С ВРАЧОМ

bionika-media.ru